

Patient Datum Modelle vom

HKP
 Tageszentrik
 Schienenzentrik
 Anatomischer Bogen
 auf Achse
 frei

rechts links

Therapierelevant?

Sagittale Beziehung

Konzept
 Zahn / 2 Zahn
 Zahn / Zahn
H6cker-Fossa
 Freir6ume
 knapp
 keine Freir6ume

Zahn / 2 Zahn
 Zahn / Zahn
 Freir6ume
 knapp
 keine Freir6ume

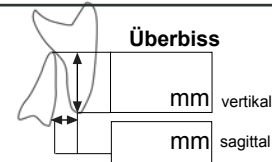
Transversale Beziehung

Seitenz6hne
 Norm
 knapp
 Kopf
 Kreuz
H6ckerform
 gut
 m66sig
 insuffizient

Norm
 knapp
 Kopf
 Kreuz
 gut
 m66sig
 insuffizient

Vertikaldimension

o.B.
 abgesunken
 6berh6ht
Klin. Frontzahnl6nge OK
 o.B.
 verk6rzt
 zu lang
Klin. Frontzahnl6nge UK
 o.B.
 verk6rzt
 zu lang
6berbiss
 Norm
 Tiefbiss
 Kopfbiss
 offen
 umgekehrt



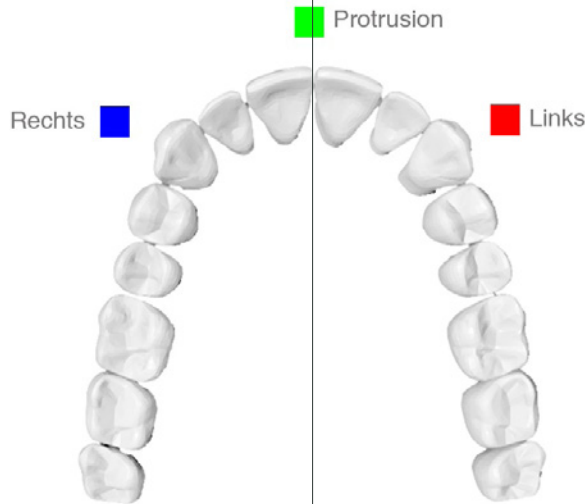
III. Dynamische Okklusion (808) (nach Okklusiogramm)

Frontzahnf6hrung

vorhanden
 nicht vorhanden

Eckzahnf6hrung rechts

vorhanden
 nicht vorhanden



Eckzahnf6hrung links

vorhanden
 nicht vorhanden